Aus der Klinischen Abteilung des Zahnärztlichen Instituts
(Vorsteher: Prof. Dr. *O. Müller*) der Universität Basel

Neue Untersuchungen über die Iontophorese

Inaugural-Dissertation

zur Erlangung der Doktorwürde

der Zahnheilkunde der medizinischen Fakultät der Universität Basel

vorgelegt von

Dany Schacke
Basel

Urban & Schwarzenberg / Berlin und Wien / 1939

Von der medizinischen Fakultät der Universität Basel genehmigt
auf Antrag von Prof. Dr. *O. Müller*

Tag der Promotion: 17. März 1939

R. UNIV.
BIBLIOTHEEK
LEIDEN

Aus dem Zahnärztlichen Institut der Universität Basel
(Konservierende Abteilung, Vorsteher: Prof. Dr. *O. Müller*)

Neue Untersuchungen über die Iontophorese

Von
D. Schacke, Basel

(Mit 11 Abbildungen und 4 Tabellen) 615.845.6

I. Einleitung

Die vorliegende Arbeit hatte zum Ziel, die Untersuchungen von *Holzach*, deren Ergebnis in einer Dissertation: „Über die Behandlung der Pulpagangrän nach der Methode von *Bernard* (Iontophorese)" (veröffentlicht in der Z. Stomat. 1938, H. 3) zusammengefaßt ist, zu erweitern und vor allen Dingen die bakteriologischen Untersuchungen der mit Iontophorese behandelten Wurzeln nachzuprüfen.

Holzach hat in seiner Arbeit alles Wissenswerte aus der Fachliteratur über Iontophorese zusammengetragen und ebenso die Technik und Apparatur genau beschrieben. Da meine Untersuchungen auf der genau gleichen Basis mit im Prinzip unveränderter Behandlungsweise durchgeführt wurden, kann ich auf eine nochmalige genaue Beschreibung verzichten und beschränke mich im folgenden auf die Darstellung meiner eigenen Untersuchungen und auf die eventuellen Abweichungen von denen *Holzachs*.

II. Eigene Untersuchungen

Sämtliche 75 von mir behandelten Fälle wurden mir von der Klinik und Poliklinik des Zahnärztlichen Institutes zur Verfügung gestellt.

Einteilung der untersuchten Fälle.

	Eigene Untersuchungen	*Holzach* untersuchte
Inzisivi	32	19
Kanini	9	6
Prämolaren	22	17
Molaren	12	12
Total	75	54

A. Klinischer Teil

Es sei hier kurz der klinische Behandlungsgang wiedergegeben, welcher sich im wesentlichen gleich gestaltet wie bei den Untersuchungen von *Holzach*.

In der vorbereitenden Sitzung wurde meist nach Entfernung allen kariösen Dentins und eventueller Füllungen die Pulpakammer ausgeräumt und auf die trichterförmig erweiterten Kanaleingänge ein Wattebausch mit Asphalin gelegt. Diese Einlage hat den Zweck, den Kanalinhalt zu sterilisieren, damit beim Ausräumen der gangränösen Massen Komplikationen durch über den Apex hinausgeschobenes, infiziertes Material vermieden werden. In einigen Fällen wurde diese Sterilisation des Kanalinhaltes durch einmalige Anwendung der Iontophorese bewirkt, wobei ein mit Jodlösung getränkter Wattebausch in die Pulpakammer eingelegt und auf die Kanaleingänge gedrückt wurde. Nachdem nun 10 bis 20 Milliampèreminuten (im folgenden stets mit MAM abgekürzt) durchgeschickt worden waren, konnte der Kanalinhalt exstirpiert werden.

In der ersten Iontophoresesitzung wurde unter Kofferdam die Einlage entfernt, der Kanal ausgeräumt und mit Pulpolyt und Wasserstoffsuperoxyd behandelt. Mit *Kerr*-Broaches werden die Kanäle gründlich erweitert zur Aufnahme der Jodlösung. Jedoch soll in der ersten Iontophoresesitzung das Foramen apicale nicht erreicht werden, damit zuerst der Wurzelkanal mit seinen Verzweigungen und das Dentin sterilisiert werden. Würde schon gleich in der ersten Sitzung das Foramen apicale eröffnet, so wäre es denkbar, daß die Seitenkanäle und das Dentin nicht sterilisiert würden, indem der Jod-Ionenstrom den Weg des geringsten Widerstandes durch das offene Foramen fände.

Der so erweiterte Kanal wird mit jodgetränkten Wattebäuschen ausgestopft, die wir mittels *Donaldson*-Nadeln einführen. Darüber wird die halbe Pulpakammer mit einem größeren Wattebausch ausgefüllt und dieser fest auf die Kanäle gedrückt. Als Jodlösung verwenden wir die von *Bernard* angegebene Jodjodkalilösung, welche auf dem Markte als „Itrois" erhältlich ist. Es ist wichtig, daß die Lösung stets frisch zur Verwendung kommt, denn je höher die Ionenkonzentration, um so länger gestaltet sich die Applikationsdauer mit ein und derselben Einlage, indem die Lösung eine viel größere Reserve an Ionen enthält. Die angebrochenen Ampullen werden daher in einem dunklen, luftdicht verschließbaren Glasgefäß aufbewahrt.

Als Stromquelle benutzen wir den Apparat nach Prof. *Müller* sowie den Ionophor von *Bernard*. Die passive Elektrode, die Anode, wurde am Handgelenk des Patienten befestigt. Die aktive Kathode wurde mittels eines eigens von uns konstruierten Elektrodenhalters an dem zu behandelnden Zahn befestigt. Eine speziell angefertigte Kofferdamklammer dient zur Befestigung des Halters im Munde des Patienten. Der verstellbare Trägerarm kann durch die Stellschraube *1* fixiert werden (Abb. 1) und gestattet ein beliebiges Schwenken und Verschieben der Elektrode. Die Stellschraube *2* ermöglicht verschieden tiefe Einstellung der Elektrode. Die Befestigungsklammer kann an dem zu behandelnden Zahne selber (Abb. 3), an einem Nachbarzahne (Abb. 2) oder an einem entfernten Zahne (Abb. 4) mit der Kofferdamklammerzange aufgesetzt werden. Wir haben eine solche Be-

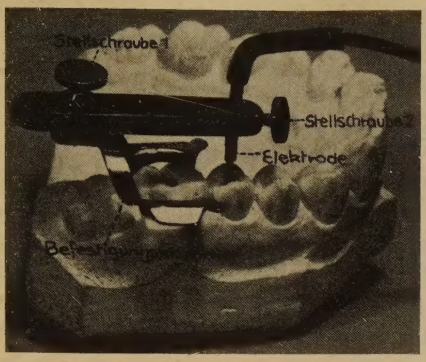

Abb. 1.

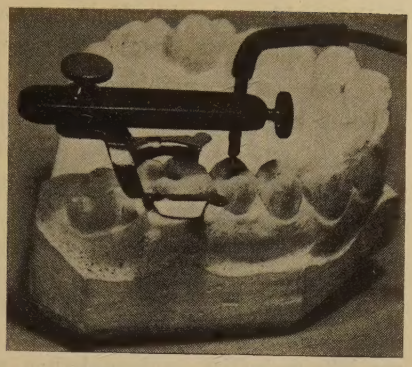

Abb. 2.

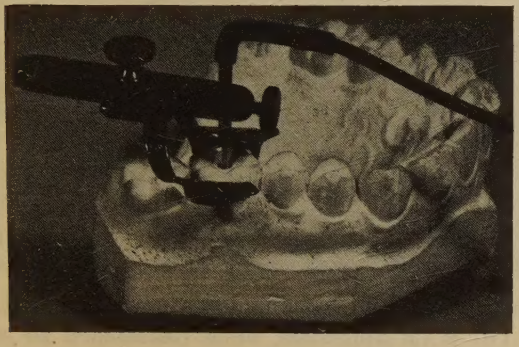

Abb. 3.

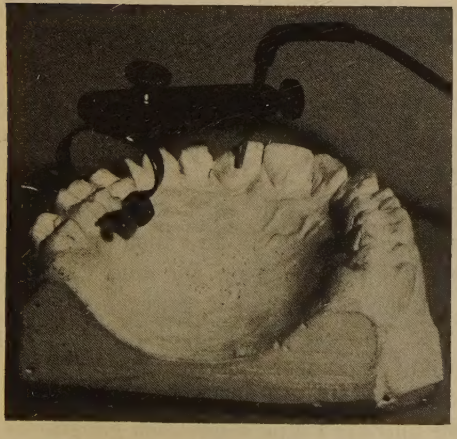

Abb. 4.

festigungsklammer für Molaren und eine solche für Prämolaren anfertigen lassen. Mit diesen beiden kommen wir praktisch im ganzen Munde aus.

Als Zwischeneinlage bis zur nächsten Sitzung legten wir einen mit Alkohol befeuchteten und in Vioform getauchten Wattebausch. Die gelinde desinfizierende Wirkung des Vioforms ergab keine Trübung unseres Untersuchungsergebnisses. Diese Einlage wurde mit Zinkoxyd-Zinksulfat-Zement verschlossen. In der zweiten oder dritten Iontophoresesitzung wurde nun der Wurzelkanal wenn möglich bis zum Apex erweitert und das Foramen apicale eröffnet. Im übrigen wiederholte sich jeweils derselbe Vorgang wie in der ersten Sitzung. Als Abschluß wurde die Elfenbeinwurzelfüllung von Prof. *Müller* gelegt, wobei in den meisten Fällen an Stelle des Guttapoints ein Elfenbeinstift nachgeschoben wurde.

Die Zahl der Sitzungen hängt von der klinischen Heilung ab. Meist werden zwei Sitzungen mit einer Unterbrechung von zwei bis sechs Tagen genügen. Gehen die klinischen Erscheinungen nicht zurück, so muß noch eine dritte oder gar vierte Sitzung angeschlossen werden. Die Dauer der Applikation richtet sich nach der Toleranz, indem die Quantität nach MAM berechnet wird, und zwar dauert es so lange, bis der eingelegte Wattebausch entfärbt ist. Diese Größe hängt natürlich vom Jodionendepot ab. Je größer der Wattebausch und je größer die Ionenkonzentration, um so länger kann die Applikation ohne Wechsel der Einlage dauern. Es ist also wichtig, daß stets nur frische, hochdissoziierte Jodlösung zur Verwendung kommt. Wir haben mit einer einzigen Einlage bis zu 50 MAM geben können, bis der Wattebausch entfärbt war.

In der Dosierung haben wir alle Variationen versucht. Wir haben pro Sitzung 10 bis 110 MAM appliziert, ohne Reaktionen zu sehen, außer daß fast alle Patienten nach der ersten Sitzung ein Druckgefühl in der Apexgegend verspürten, welches einige Stunden anhielt. Es ist dies auf die durch das Jod ausgelöste Hyperämie und eine Leukozytenemigration zurückzuführen. In drei von mir behandelten Fällen steigerte sich diese Erscheinung bis zur eitrigen Einschmelzung mit starker Stauung; in einem Falle sogar bis zur Parulis.

Im allgemeinen haben wir eine durchschnittliche Dosierung von 40 bis 60 MAM pro Sitzung und eine Gesamtapplikation von 80 bis 100 MAM zur Anwendung gebracht.

In 40 Fällen kamen wir mit zwei Sitzungen aus, wobei im Durchschnitt 77 MAM appliziert wurden. In 25 Fällen brauchten wir drei Sitzungen mit 81 MAM, in sechs Fällen mußten wir eine vierte Sitzung einschalten, da die klinischen Erscheinungen nicht genügend rasch zurückgingen oder der Herd zu groß war. In zwei Fällen (Fall 72 und 73) mußten wir die Behandlung sogar in fünf Sitzungen durchführen. In Fall 72 handelt es sich um einen $\underline{|1}$ bei einem elfjährigen Mädchen. Der Zahn war durch Trauma abgebrochen worden und die Pulpa schließlich gangränös zerfallen. Während zwei Jahren wurde der Zahn mit *Walkhoff*-Jodoformpaste behandelt, jedoch

konnte man der starken Sekretion und des fortwährend durch den weit offenen Apex vordringenden Granulationsgewebes nicht Herr werden. Wir haben nun in fünf Sitzungen jeweils 10 bis 15 MAM, insgesamt 60 MAM appliziert, und konnten nach der vierten Sitzung die Sekretion zum Stillstand bringen. In der fünften Sitzung stellten wir fest, daß auch die Granulationen, welche wir anfänglich so gut wie möglich durch den weiten Wurzelkanal herausgekratzt hatten, zurückgegangen waren. Daraufhin legten wir die Wurzelfüllung mit Elfenbein, und zwar stopften wir die ganze Granulationshöhle mit dick angerührtem Elfenbein aus. Viereinhalb Monate nach der Wurzelfüllung konnten wir im Röntgenbild deutlich die Anlage neuer Knochensubstanz erkennen, wie Abb. 5, 6 und 7 zeigen.

Abb. 5. Abb. 6. Abb. 7.

Abb. 5. Vor der Behandlung.
Abb. 6. Nach der Wurzelfüllung.
Abb. 7. Viereinhalb Monate später.

Im Fall 73 handelt es sich um eine Gangrän mit subjektiven Beschwerden. Das Röntgenbild zeigte eine große Infiltration am Apex. Nach der Trepanation wurde zunächst offen gelassen für ein paar Tage. Dann exstirpierten wir den Wurzelkanalinhalt, nach vorausgehender Sterilisation durch einmalige Applikation von 20 MAM mit Iontophorese in der Pulpakammer. Da die eitrige Sekretion in den folgenden Sitzungen nicht zurückgehen wollte, legten wir zwischen der dritten und vierten sowie zwischen der vierten und fünften Sitzung Asphalin in den Kanal, worauf die Sekretion in der fünften Sitzung zum Stillstand gekommen war. Insgesamt wurden 179 MAM appliziert. Nach elf Tagen führten wir die Resektion der Wurzelspitze aus und untersuchten sowohl das Dentin wie das ausgekratzte Granulationsgewebe bakteriologisch. In beiden Fällen war kein Wachstum festzustellen.

Die Fälle 1 bis 40 wurden in zwei Sitzungen behandelt, wobei wir durchschnittlich 77 MAM im gesamten applizierten (vgl. Tab. I).

Tabelle I.

				I. Sitzung				II. Sitzung							
Nummer	Name	Alter	Zahn	Datum	Max. Tol. Mamp.	Total MAM	Zw.-Einlage	Datum	Max. Tol. Mamp.	Total MAM	Gesamtappl. MAM	Wurzelfüllung	Extraktion	Wurzelspitzenresektion	Bemerkungen * V = Vioform, § = Anästhesie • A = Asphalin
1	*A. G.*	23	$\frac{4}{\|}$	2. 4. 38	3·5	40	V*	7. 4. 38	4	40	80	7. 4. 38	—	—	—
2	*W. E.*	35	$\frac{2}{\|}$	22. 3. 38	5	30	V	29. 3. 38	5	60	90	29. 3. 38	—	—	—
3	*E. A.*	37	$\frac{4}{\|}$	15. 3. 38	1·5	30	V	23. 3. 38	2	30	60	23. 3. 38	—	—	—
4	*E. F.*	17	$\frac{2}{\|}$	11. 3. 38	2	30	V	22. 3. 38	2	30	60	22. 3. 38	—	—	—
5	*F. W.*	29	$\frac{6}{\|}$	28. 2. 38	4	40	V	3. 3. 38	4	40	80	3. 3. 38	—	—	—
6	*E. Z.*	32	$\frac{\|}{5}$	A. Chlorphenol usw.			V	1. 3. 38	3	30	30	1. 3. 38	—	—	Patient sehr empfindlich gegen alle medikamentösen Einlagen, wie Asphalin, Trikresol-Form. usw.
7	*L. S.*	27	$\frac{\|}{4}$	31. 1. 38	5§	40	A•	16. 2. 38	5§	50	90	16. 2. 38	—	—	Nach der ersten Sitzung Parulis. Nach Inzision A. und rasche Abheilung
8	*M. K.*	32	$\frac{\|}{3}$	28. 1. 38	2·5	25	V	7. 2. 38	5§	40	65	8. 2. 38	—	—	—
9	*M. G.*	23	$\frac{5}{\|}$	13. 1. 38	2·5	30	V	15. 1. 38	3	30	60	15. 1. 38	—	—	—
10	*N. E.*	29	$\frac{\|}{5}$	12. 1. 38	3	30	V	17. 1. 38	3	30	60	17. 1. 38	—	—	—
11	*J. K.*	27	$\frac{3}{\|}$	10. 12. 37	3	30	V	19. 1. 38	3	30	60	19. 1. 38	—	—	—
12	*N. K.*	28	$\frac{4}{\|}$	22. 12. 38	1·5	15	V	24. 12. 38	5	60	75	24. 12. 37	—	—	—
13	*B. V.*	17	$\frac{\|}{1}$	24. 1. 38	5	40	V	3. 2. 38	5	50	90	3. 2. 38	—	—	—
14	*F. S.*	27	$\frac{\|}{1}$	24. 12. 37	5	30	V	31. 12. 37	5	50	80	31. 12. 37	—	—	—
15	*M. C.*	31	$\frac{6}{\|}$	9. 12. 37	4	48	V	17. 12. 37	3·5	28	76	24. 12. 37	—	—	—
16	*M. C.*	31	$\frac{5}{\|}$	9. 12. 37	3·5	28	V	17. 12. 37	3·5	35	63	24. 12. 37	—	—	—
17	*P. E.*	28	$\frac{\|}{6}$	26. 11. 37	4·5	50	V	3. 12. 37	4	40	90	3. 12. 37	—	—	—

18	*R. S.*	25	$\frac{1}{1}$	20. 11. 37	4	22	V	1. 12. 37	4	48	70	1. 12. 37	—	—	—
19	*M. S.*	26	$\frac{5}{5}$	10. 11. 37	3·5	21	V	7. 12. 37	4	40	61	7. 12. 37	—	—	Patient erträgt keine Asphalineinlagen, Besserung durch Iontophorese
20	*O. S.*	34	$\frac{4}{5}$	28. 3. 38	5	70	V	4. 4. 38	4	40	110	4. 4. 38	—	—	—
21	*K. O.*	32	$\frac{5}{5}$	29. 1. 37	5	24	V	9. 2. 37	5	30	54	9. 2. 37	14. 12. 37	—	—
22	*F. B.*	38	$\frac{4}{4}$	27. 5. 37	5	30	V	29. 5. 37	5	30	60	10. 6. 37	6. 12. 37	—	—
23	*F. B.*	38	$\frac{3}{3}$	27. 5. 37	5	30	V	29. 5. 37	5	30	60	10. 6. 37	6. 12. 37	—	—
24	*F. B.*	38	$\frac{2}{2}$	27. 5. 37	5	30	V	29. 5. 37	5	30	60	10. 6. 37	6. 12. 37	—	—
25	*F. B.*	38	$\frac{1}{1}$	3. 6. 37	3	30	V	7. 6. 37	4	24	54	9. 6. 37	28. 12. 37	—	—
26	*F. B.*	38	$\frac{1}{1}$	3. 6. 37	5	30	V	7. 6. 37	5	30	60	9. 6. 37	28. 12. 37	—	—
27	*F. B.*	38	$\frac{2}{1}$	4. 6. 37	5	30	V	7. 6. 37	4	26	56	9. 6. 37	28. 12. 37	—	—
28	*F. B.*	38	$\frac{3}{1}$	4. 6. 37	5	30	V	7. 6. 37	5	30	—	9. 6. 37	28. 12. 37	—	—
								9. 6. 37	4	16	76				
29	*F. B.*	38	$\frac{4}{1}$	3. 6. 37	4	31	V	9. 6. 37	4	32	63	9. 6. 37	28. 12. 37	—	—
30	*H. A.*	26	$\frac{1}{1}$	10. 11. 37	3·5	36	V	17. 11. 37	3·5	42	78	17. 11. 37	12. 2. 38	—	—
31	*M. H.*	25	$\frac{5}{2}$	15. 11. 37	4	40	V	2. 12. 37	4	40	80	2. 12. 37	29. 1. 38	—	—
32	*C. B.*	40	$\frac{2}{1}$	28. 12. 37	5	80	V	3. 1. 38	5	40	120	3. 1. 38	12. 2. 38	—	—
33	*H. S.*	18	$\frac{1}{1}$	26. 1. 38	5	40	V	3. 2. 38	5	50	90	3. 2. 38	5. 2. 38	—	—
34	*W. H.*	30	$\frac{4}{3}$	1. 3. 38	2·5	30	V	4. 3. 38	2	30	60	4. 3. 38	4. 3. 38	—	—
35	*G. W.*	24	$\frac{3}{1}$	14. 2. 38	3	30	VA	24. 2. 38	4§	40	70	24. 2. 38	24. 2. 38	—	Nach der ersten Sitzung eitrige Einschmelzung. Eiterausfluß durch die eröffneten Kanäle. Besserung nach A. und erneuter Iontophorese
36	*G. W.*	24	$\frac{4}{1}$	14. 2. 38	3	30	VA	24. 2. 38	4§	40	70	24. 2. 38	24. 2. 38	—	—
37	*P. H.*	37	$\frac{1}{6}$	9. 3. 38	4	40	V	15. 3. 38	3	36	76	15. 3. 38	21. 3. 38	—	—
38	*A. W.*	18	$\frac{1}{1}$	5. 11. 37	5	30	V	6. 11. 37	5	25	55	11. 11. 37	—	5. 3. 38	—
39	*A. W.*	18	$\frac{1}{1}$	5. 11. 37	5	30	V	6. 11. 37	5	25	55	11. 11. 37	—	5. 3. 38	—
40	*E. E.*	50	$\frac{1}{1}$	20. 1. 38	5	40	V	27. 1. 38	5	110	150	27. 1. 38	—	26. 2. 38	—

Fall 6. *E. Z.*, 32jährig, $\overline{|5}$

Die Patientin konnte mit üblichen Medikamenten, wie Asphalin, Trikresol, Chlorphenol, nicht behandelt werden, da sich nach jeder Einlage rasende Schmerzen einstellten. Wir griffen daher zur Iontophorese und konnten den Kanal mit einer einzigen Applikation von 30 MAM sterilisieren, worauf wir dann die Wurzelfüllung mit Elfenbein legten. Seitdem blieb der Zahn völlig schmerzfrei.

Fall 7. *L. St.*, 27jährig, $\underline{|4}$

Nach der ersten Sitzung, in welcher bei einer Toleranz von 5 Milliampère (im folgenden stets mit Mamp. abgekürzt) 40 MAM gegeben wurden, steigerte sich die Hyperämie und Leukozytenemigration am dritten Tag bis zum Bilde der Parulis. Wir machten die Inzision und ließen den Wurzelkanal acht Tage offen, worauf eine Einlage mit Asphalin gemacht wurde. Darnach verschwand die Sekretion und es konnte nach erneuter Applikation von 50 MAM die Wurzelfüllung gelegt werden. Der Zahn verhält sich seit drei Monaten ruhig.

Fall 19. *M. Su.*, 26jährig, $\overline{5|}$

Patientin erträgt keine medikamentösen Einlagen, zeigte aber in der ersten Sitzung eine Toleranz von 3·5 Mamp., in der zweiten sogar eine solche von 5 Mamp. Nach gelegter Wurzelfüllung blieb der Zahn reaktionslos.

Fall 36. *G. Wo.*, 23jährig, $\underline{4|}$

Nach der ersten Sitzung mit einer Applikation von 30 MAM Schwellung der rechten Wange bis zum Auge hin. Schmerzen empfand die Patientin nur beim Palpieren. Die Einlage wurde entfernt und der Kanal offengelassen. Nach drei Tagen floß reichlich Eiter aus, worauf die Kanäle mit Asphalineinlagen versehen und verschlossen wurden. In der folgenden Sitzung applizierten wir 40 MAM und legten die Wurzelfüllung. Der Zahn wurde sofort unter sterilen Kautelen extrahiert und kam zur bakteriologischen Untersuchung, wobei kein Wachstum festgestellt werden konnte.

Die Fälle 41 bis 65 wurden in drei Sitzungen behandelt mit einer Dosierung von insgesamt 81 MAM im Durchschnitt (vgl. Tab. II).

Fall 43. *F. Ep.*, 48jährig, $\underline{|3}$

Nach der ersten Sitzung mit 30 MAM trat starke Stauung infolge eitriger Einschmelzung ein. Die Patientin war kurz zuvor an schwerer Grippe erkrankt. Nach Trepanation des Wurzelkanals floß reichlich Eiter ab, wonach auch die Beschwerden sofort nachließen. Sechs Tage wurde der Kanal offengelassen und dann mit Asphalin beschickt, worauf die zweite und dritte Sitzung angeschlossen werden konnte. Der Zahn verhält sich seitdem reaktionslos und das Röntgenbild nach eineinhalb Monaten zeigt eine deutliche Verkleinerung des Granuloms.

Die Fälle 66 bis 71 wurden in vier Sitzungen mit durchschnittlich 128 MAM total behandelt (vgl. Tab. III).

Tabelle II.

Nummer	Name	Alter	Zahn	I. Sitzung Datum	Max. Tol. Mamp.	Total MAM	Zw.-Einlage	II. Sitzung Datum	Max. Tol. Mamp.	Total MAM	Zw.-Einlage	III. Sitzung Datum	Max. Tol. Mamp.	Total MAM	Gesamtappl. MAM	Wurzelfüllung	Extraktion	Wurzelspitzenresektion	
41	*E. H.*	27	$\frac{2}{}$	18. 3. 38	2·5	30	V	22. 3. 38	2·5	30	V	24. 3. 38	3	30	90	24. 3. 38	—	—	—
42	*A. C.*	29	$\frac{5}{}$	21. 2. 38	2·5	25	V	18. 3. 38	2·5	25	V	25. 3. 38	3	30	80	25. 3. 38	—	—	—
43	*F. E.*	48	$\frac{3}{}$	19. 1. 38	2·5	30	VA	2. 2. 38	2	20	V	11. 2. 38	2	20	70	11. 2. 38	—	—	—
44	*R. S.*	42	$\frac{1}{}$	10. 12. 37	1·5	18	V	16. 12. 37	2·5	25	V	12. 1. 38	5§	37	80	12. 1. 38	—	—	—
45	*R. S.*	42	$\frac{2}{}$	10. 12. 37	2	20	V	16. 12. 37	2·5	25	V	12. 1. 38	5§	35	80	12. 1. 38	—	—	—
46	*R. S.*	42	$\frac{3}{}$	29. 12. 37	5§	40	V	3. 1. 38	2	10	V	12. 1. 38	5§	30	80	12. 1. 38	—	—	—
47	*M. S.*	21	$\frac{6}{}$	29 12. 37	2	20	V	5. 1. 38	3	36	V	8. 1. 38	5§	40	96	8. 1. 38	—	—	—
48	*M. S.*	21	$\frac{4}{}$	1. 4. 38	1·5	15	V	5. 4. 38	5§	30	V	6. 4. 38	5§	30	75	6. 4. 38	—	—	—
49	*L. M.*	14	$\frac{6}{}$	28. 12. 37	2	20	V	30. 12. 37	5	40	V	4. 1. 38	5	35	95	4. 1. 38	—	—	—
50	*E. B.*	31	$\frac{5}{}$	17. 12. 37	2	10	V	23. 12. 37	5§	50	V	6. 1. 38	5§	50	110	6. 1. 38	—	—	—
51	*H. T.*	24	$\frac{6}{}$	22. 11. 37	5	20	V	2. 12. 37	5	60	V	15. 12. 37	5	60	140	15. 12. 37	—	—	—
52	*A. K.*	24	$\frac{1}{}$	11. 11. 37	5	20	V	18. 11. 37	5	40	V	25. 11. 37	5	50	110	3. 12. 37	—	—	—
53	*C. B.*	46	$\frac{2}{}$	12. 11. 37	3	30	V	22. 11. 37	2	20	V	1. 12. 37	2·5	15	65	1. 12. 37	—	—	—
54	*E. B.*	32	$\frac{5}{}$	18. 11. 37	4	36	V	25. 11. 37	5	30	V	3. 12. 37	5	30	96	3. 12. 37	—	—	—
55	*E. Z.*	33	$\frac{1}{}$	28. 10. 37	4	20	V	1. 11. 37	5	30	V	5. 11. 37	5	30	80	6. 11. 37	29. 1. 38	—	—
56	*G. E.*	33	$\frac{6}{}$	15. 12. 37	2	20	V	4. 1. 38	2·5	42	V	6. 1. 38	3	33	75	6. 1. 38	19. 2. 38	—	—
57	*G. E.*	33	$\frac{7}{}$	27. 12. 37	1	10	V	4. 1. 38	1	10	V	10. 1. 38	5§	50	60	10. 1. 38	19. 2. 38	—	—
58	*J. F.*	41	$\frac{3}{}$	8. 12. 37	4	31	V	15. 1. 38	3	60	V	22. 1. 38	5§	40	131	22. 1. 38	22. 1. 38	—	—
59	*T. M.*	18	$\frac{4}{}$	21. 1. 38	4	20	V	28. 1. 38	5	30	V	4. 2. 38	5	40	90	4. 2. 38	5. 2. 38	—	—
60	*H. P.*	34	$\frac{1}{}$	1. 12. 36	4	32	V	7. 12. 36	5	30	V	15. 12. 36	4	12	74	15. 12. 36	—	27. 11. 37	—
61	*E. R.*	31	$\frac{1}{}$	22. 1. 37	5	30	V	28. 1. 37	5	45	V	5. 2. 37	5	15	90	18. 2. 37	—	11. 12. 37	Nach der dritten Sitzung für 14 Tage A.
62	*E. N.*	41	$\frac{2}{}$	15. 11. 37	5	30	V	24. 11. 37	5	60	V	3. 12. 37	5	60	150	3. 12. 37	—	5. 2. 38	—
63	*H. H.*	30	$\frac{2}{}$	27. 11. 37	1·5	30	V	4. 12. 37	2	35	V	11. 12. 37	2	17·5	82·5	11. 12. 37	—	12. 1. 38	—
64	*E. L.*	19	$\frac{1}{}$	10. 12. 37	5	30	V	28. 12. 37	5	80	V	4. 1. 38	5	40	150	4. 1. 38	—	19. 2. 38	—
65	*A. G.*	24	$\frac{1}{}$	14. 1. 38	3	30	V	28. 1. 38	2	20	V	11. 2. 38	3	30	80	11. 2. 38	—	26. 2. 38	—

Tabelle III.

Nummer	Name	Alter	Zahn	I. Sitzung Datum	Max. Tol. Mamp.	Total MAM	Zw.-Einlage	II. Sitzung Datum	Max. Tol. Mamp.	Total MAM	Zw.-Einlage	III. Sitzung Datum	Max. Tol. Mamp.	Total MAM	Zw.-Einlage	IV. Sitzung Datum	Max. Tol. Mamp.	Total MAM	Gesamtappl. MAM	Wurzelfüllung	Extraktion	Wurzelspitzenresektion
66	*C. B.*	21	$\underline{4}\vert$	30. 12. 37	2·5	30	V	22. 1. 38	2·5	60	V	29. 1. 38	0·5	3	V	9. 2. 38	5§	40	133	9. 2. 38	Breite Apexeröffnung in der dritten Sitzung 3. 5. 38. Da erneutes Aufflammen des Prozesses Schwellung nach der zweiten Sitzung, nach vier Tagen nachlassend	
67	*I. I.*	37	$\underline{2}\vert$	8. 11. 37	2·5	20	V	12. 11. 37	2·5	27	V	19. 11. 37	1·5	18	V	25. 11. 37	1·5	15	80	25. 11. 37		
68	*H. E.*	23	$\vert\underline{6}$	28. 12. 37	4	40	V	30. 12. 37	2·5	40	V	5. 1. 38	3	42	V	11. 1. 38	3·5	35	157	11. 1. 38		
69	*A. B.*	22	$\underline{4}\vert$	16. 12. 37	5	50	V	28. 12. 37	5	50	V	6. 1. 38	5	50	A	14. 1. 38	5	40	190	14. 1. 38	—	19. 2. 38
70	*A. S.*	29	$\underline{1}\vert$	17. 12. 37	2·5	25	V	23. 12. 37	3	15	V	30. 12. 37	5§	50	V	12. 1. 38	3	30	120	12. 1. 38	—	12. 1. 38
71	*A. S.*	29	$\vert\underline{1}$	23. 12. 37	3	15	V	30. 12. 37	5§	40	V	10. 1. 38	3	30	V	12. 1. 38	3	30	115	12. 1. 38	—	12. 1. 38
	In fünf Sitzungen wurden behandelt:																					
72	*R. L.*	12	$\underline{1}\vert$	8. 12. 37	1	10	V	17. 12. 37	1	10	V	20. 12. 37	1	10	V	22. 12. 37	1	16	—	—	—	—
															V	29. 12. 37	1	14	60	29. 12. 37	—	—
73	*R. C.*	24	$\vert\underline{2}$	13. 12. 37	4	20	V	18. 12. 37	4	24	V	23. 12. 37	4·5	27	A	29. 12. 37	4·5	68	—	—	—	—
															A	22. 1. 38	5	40	179	22. 1. 38	—	5. 2. 38
74	*H. H.*	25	$\vert\underline{6}$	29. 4. 38	2	20	V	6. 5. 38	Asph.	—	V	13. 5. 38	4	40	V	20. 5. 38	4	40	100	20. 5. 38	In der zweiten Sitzung A., da starke Sekretion, worauf in der dritten Sitzung nochmals schwache Sekretion, welche bei der vierten Sitzung verschwunden war	
75	*H. H.*	25	$\underline{6}\vert$	29. 4. 38	2	20	V	6. 5. 38	Asph.	—	V	13. 5. 38	4	40	V	23. 5. 38	4	40	100	20. 5. 38		

Fall 67. *I. I.*, 37jährig, $\overline{2}|$

Es handelt sich um eine Gangrän, welche zeitweise Schmerzen auf Druck hervorrief. Der Versuch, den Zahn mit den zur Gangränbehandlung üblichen Mitteln, wie Asphalin, Trikresol-Formalin, Chlorphenol usw., zu behandeln, scheiterte daran, daß die Patientin gegen jegliche medikamentöse Einlage überempfindlich war. Wir griffen zur Iontophorese. Nach der ersten Applikation von 20 MAM verschwanden die Beschwerden, traten aber nach der dritten Sitzung erneut mit ziemlicher Heftigkeit auf, um nach Verlauf von 24 Stunden wieder abzuklingen. In der folgenden Sitzung wurden nochmals 15 MAM gegeben, worauf die Wurzelfüllung gelegt wurde. Der Zahn verhielt sich nun absolut ruhig, bis nach 24 Wochen erneut Schmerzen und

Abb. 8. Vor der Behandlung.

starke Klopfempfindlichkeit auftraten. Es ergab sich das Bild einer Periodontitis purulenta apicalis. Da uns eine nochmalige Behandlung mit Iontophorese keinen Erfolg versprach, entschlossen wir uns zur Extraktion. Leider konnten keine bakteriologischen Untersuchungen des Dentins und der Alveole gemacht werden.

Fall 68. *H. E.*, 23jährig, $|\underline{6}$

Die Diagnose auf Grund des Röntgenbildes ergab Granulome an der mesiobukkalen wie an der distobukkalen Wurzel, an der palatinalen hingegen eine Zyste (Abb. 8). Nach der zweiten Sitzung stellte sich eine Schwellung der linken Wange mit spannendem Schmerz ein. Im Verlaufe von vier Tagen ließen die Schmerzen nach und die Schwellung ging zurück, nachdem wir den Zahn nur mit Vioformwatte verschlossen hatten. In der vierten Sitzung konnte nach einer Gesamtdosis von 157 MAM die Behandlung mit der Wurzelfüllung abgeschlossen werden. Die röntgenologische Kontrolle ergab zwei Monate nach der Wurzelfüllung und dreieinhalb Monate nach Beginn der Behandlung eine wesentliche Verkleinerung der Zyste am palatinalen Kanal und ein Verschwinden der Granulome an den bukkalen Wurzeln (Abb. 9).

Fall 69. *A. Bo.*, 22jährig, $\underline{4}\,|$

Der Zahn diente einer Brücke als Pfeiler und war mit einer Hülsenkrone versehen, welche natürlich nicht entfernt werden konnte. Wir schufen eine sehr weite Trepanationslücke in die Kaufläche der Krone und isolierten jeweils mit Klebwachs die ganze Umgebung. Trotzdem kam es wiederholt vor, daß nach einer gewissen Applikationszeit sich Kriechströme einstellten und so die Wirkung auf den Wurzelkanal und das apikale Gewebe beeinträchtigten. Da die klinische Heilung nur langsam Fortschritte machte, gaben wir in vier Sitzungen insgesamt 190 MAM. Die bakteriologische Untersuchung der resezierten Wurzelspitze und des ausgekratzten Granulationsgewebes ergab kein Wachstum.

Abb. 9. Zwei Monate nach der Wurzelfüllung.

Fall 70 und 71. *A. So.*, 29jährig

Die Patientin wurde uns von einem Arzte zugewiesen mit dem Bericht, daß dieselbe an hartnäckiger Gesichtsneuralgie links leide, als deren Ursache man vielleicht die Granulombildung an $\underline{1\,|\,1}$ ansprechen dürfe. Schon nach der ersten Sitzung gibt die Patientin an, daß die neuralgischen Schmerzen zurückgegangen seien. Insgesamt wurden am $\underline{1}\,|$ 120 MAM, am $|\,\underline{1}$ 85 MAM appliziert. In der vierten Sitzung gaben wir an $\underline{1\,|\,1}$ je 30 MAM, worauf die Wurzelfüllung gelegt wurde. Anschließend schritten wir sofort zur Wurzelspitzenresektion. Mit sterilen Stärketupfern versuchten wir in der Alveole das Jod nachzuweisen, was uns aber nicht gelang. Die bakteriologische Untersuchung war in beiden Fällen negativ.

In Fällen. wo die Toleranz des Patienten sehr klein war, griffen wir zur Anästhesie. Wir injizierten in zwölf Sitzungen bei 16 Zähnen jeweils 2 cm^3 Panthesin 1%ig und schalteten dann auf 4 bis 5 Mamp.

In Fall 7 gaben wir in der ersten Sitzung unter Anästhesie 40 MAM, worauf sich nach zwei Tagen eine Parulis einstellte. In der zweiten Sitzung injizierten wir ebenfalls und applizierten sogar 50 MAM, ohne daß die Patientin nachträglich Beschwerden empfunden hätte.

In den Fällen 44, 45, 46 und 71 verspürten die Patienten nach der Sitzung einen leichten Druckschmerz, welcher nach einigen Minuten Bestrahlung mit der Perihellampe sofort verschwand.

Alle übrigen Fälle zeigten keinerlei abnorme Erscheinungen nach einer Behandlung unter Anästhesie.

B. Bakteriologischer Teil

Die bakteriologische Untersuchung der von uns behandelten Fälle erstreckt sich auf das Dentin und auf die Alveole, bzw. das Granulom. Die Fälle 1 bis 26 wurden unter Anästhesie mit 1% Panthesin mit steriler Zange extrahiert, nachdem zuvor der Zahn und die Umgebung, speziell auch die Zahnfleischtasche, gründlich mit 70%igem Alkohol und Jodlösung desinfiziert worden war. Der extrahierte Zahn wurde in eine sterile, verschließbare Schale gelegt. Unmittelbar nach der Extraktion kratzten wir den Alveolargrund mit einem scharfen Löffel aus und überimpften von dem Material direkt auf unsere Nährböden. Anschließend wurde die Wurzelspitze abgeflammt und mit steriler Zwickzange abgetrennt, um sofort in einem Apparat, der nach der Angabe von Prof. *Müller* in unserer Werkstatt hergestellt worden ist, fein zerstampft zu werden. Von dem so gewonnenen Zahnmehl übertrugen wir ebenfalls auf unsere Nährböden.

Bei den Fällen 27 bis 39 führten wir die Wurzelspitzenresektion aus. Unter Anästhesie mit ½% Panthesin wurde die Wurzelspitze freigelegt, mit einem sterilen Fissurenbohrer abgetragen und in ein steriles Gefäß gelegt. Aus der Granulationshöhle kratzten wir Material heraus und übertrugen es direkt auf die Nährböden. Die Wurzelspitze wurde wiederum abgeflammt, pulverisiert und auf die Nährböden übertragen. Die sorgfältig ausgekratzte Höhle füllten wir mit Elfenbein aus, welches mit Harzlösung möglichst dick angerührt wird. Darüber wurde die Schleimhaut wieder sorgfältig vernäht. Die Ausheilung erfolgte jeweils in kürzester Zeit ohne besondere Beschwerden.

Als Nährböden verwendeten wir *Tarozzi*-Bouillon und *Schottmüller*sche Blutagarplatten. Die Kulturen ließen wir während dreimal 24 Stunden im elektrischen Brutschrank bei 37° C.

Von den 39 untersuchten Wurzeln wiesen 36 steriles Dentin auf, während wir bei den Fällen 4 und 9 und 21 Wachstum feststellen konnten. Die Untersuchung des Materials aus den 39 Alveolen ergab in 13 Fällen Wachstum.

In den Fällen 4 und 9 waren sowohl Dentin wie Alveole nicht steril. Die Behandlung war in zwei Sitzungen durchgeführt worden, mit einer Gesamtdosis von 60 bzw. 63 MAM. Wenn wir die Fälle 2 bis 9, welche alle von demselben Patienten stammen, miteinander vergleichen, so kommen wir zum Schluß, daß höchstwahrscheinlich bei einer größeren Applikation von MAM auch diese zwei Wurzeln von $\overline{2}|$ und $|\overline{4}$ samt ihren Granulomen sterilisiert worden wären.

Tabelle IV.

Nummer	Fall	Zahn	Foramen o = offen v = verschlossen	Gesamtapplikation MAM	Wurzelfüllung	Extraktion oder Wurzelspitzenresektion	Bakteriologischer Befund	
							Dentin	Alveole
1	21	$\overline{5\|}$	o	54	9. 2. 37	14. 12. 37	—	+
2	22	$\overline{4\|}$	o	60	10. 6. 37	6. 12. 37	—	—
3	23	$\overline{3\|}$	o	60	10. 6. 37	6. 12. 37	—	—
4	24	$\overline{2\|}$	v	60	10. 6. 37	6. 12. 37	+	+
5	25	$\overline{1\|}$	v	54	9. 6. 37	28. 12. 37	—	—
6	26	$\overline{\|1}$	v	60	9. 6. 37	28. 12. 37	—	—
7	27	$\overline{\|2}$	v	56	9. 6. 37	28. 12. 37	—	—
8	28	$\overline{\|3}$	o	76	9. 6. 37	28. 12. 37	—	—
9	29	$\overline{\|4}$	v	63	9. 6. 37	28. 12. 37	+	+
10	55	$\underline{\|1}$	o	80	6. 11. 37	29. 1. 38	—	—
11	30	$\overline{1\|}$	v	78	17. 11. 37	12. 2. 38	—	+
12	31	$\underline{5\|}$	v	80	2. 12. 37	29. 1. 38	—	+
13	56	$\overline{6\,\mathrm{m}\|}$	v	75	6. 1. 38	19. 2. 38	—	—
14	56	$\overline{6\,\mathrm{d}\|}$	v	75	6. 1. 38	19. 2. 38	—	—
15	57	$\underline{7\,\mathrm{p}\|}$	v	60	10. 1. 38	19. 2. 38	—	—
16	57	$\underline{7\,\mathrm{m}\|}$	v	60	10. 1. 38	19. 2. 38	—	+
17	57	$\underline{7\,\mathrm{d}\|}$	v	60	10. 1. 38	19. 2. 38	—	+
18	58	$\underline{3\|}$	o	131	22. 1. 38	22. 1. 38	—	+
19	32	$\underline{2\|}$	o	120	3. 1. 38	12. 2. 38	—	+
20	59	$\underline{\|4}$	o	90	4. 2. 38	5. 2. 38	—	—
21	33	$\underline{1\|}$	o	90	3. 2. 38	5. 2. 38	+	+
22	34	$\underline{\|4}$	o	60	4. 3. 38	4. 3. 38	—	+
23	35	$\underline{3\|}$	o	70	24. 2. 38	24. 2. 38	—	—
24	36	$\underline{4\|}$	o	70	24. 2. 38	24. 2. 38	—	—
25	37	$\overline{\|6\mathrm{m}}$	v	76	15. 3. 38	21. 3. 38	—	—
26	37	$\overline{\|6\,\mathrm{d}}$	v	76	15. 3. 38	21. 3. 38	—	—
27	60	$\underline{1\|}$	o	74	15. 12. 36	27. 11. 37	—	—
28	61	$\underline{1\|}$	o	90	18. 2. 37	11. 12. 37	—	—
29	38	$\underline{1\|}$	o	55	11. 11. 37	5. 3. 38	—	+
30	39	$\underline{\|1}$	o	55	11. 11. 37	5. 3. 38	—	—
31	62	$\underline{2\|}$	o	150	3. 12. 37	5. 2. 38	—	—
32	63	$\underline{2\|}$	o	82·5	11. 12. 37	12. 1. 38	—	—
33	69	$\underline{4\|}$	o	190	14. 1. 38	19. 2. 38	—	—
34	64	$\underline{\|1}$	v	150	4. 1. 38	19. 2. 38	—	+
35	73	$\underline{\|2}$	o	179	22. 1. 38	5. 2. 38	—	—
36	70	$\underline{1\|}$	o	120	12. 1. 38	12. 1. 38	—	—
37	71	$\underline{\|1}$	o	115	12. 1. 38	12. 1. 38	—	—
38	65	$\underline{1\|}$	o	80	11. 2. 38	26. 2. 38	—	—
39	40	$\underline{\|1}$	v	150	27. 1. 38	26. 2. 38	—	—

Bei Fall 21 handelt es sich um einen bis tief in die Wurzel hinein kariösen $\underline{1}$ | mit großem Granulationsherd am Apex, für den nur noch die Extraktion in Frage kam. Der Versuch, dieses Wurzelfragment und das große Granulom mit Iontophorese zu sterilisieren, mißlang.

Die Untersuchung des Alveolenmaterials von den nachstehend beschriebenen Fällen zeigte Wachstum, während das Dentin jeweils steril war.

Fall 1. *K. O.*, 32jährig, $\overline{5}$ |

Behandlung in zwei Sitzungen mit 54 MAM. Foramen verschlossen.

Fall 11. *H. A.*, 26jährig, $\overline{1}$ |

Behandlung in zwei Sitzungen mit 78 MAM. Der Zahn wies zwei sehr feine, undurchgängige Kanäle auf.

Fall 12. *M. He.*, 25jährig, $\underline{5}$ |

Behandlung in zwei Sitzungen mit 80 MAM. Stark abgekrümmte Wurzel mit großem Granulom. Foramen verschlossen.

Fälle 13 bis 17. *G. Em.*, 33jährig, $\overline{6}$ | $\underline{7}$ |

Molaren mit durch Sekundärdentinbildung verschlossenen Kanälen. Die Applikation erfolgte nur von der Pulpakammer aus in je zwei Sitzungen mit 60 bzw. 75 MAM.

Fall 18. *J. Fe.*, 41jährig, $\underline{3}$ |

Wurzel mit sehr großem Granulom. Behandlung in drei Sitzungen mit 131 MAM. Foramen offen.

Fall 19. *C. Ba.*, 40jährig, $\underline{2}$ |

Behandlung in zwei Sitzungen mit 120 MAM. Foramen offen.

Fall 22. *W. He.*, 30jährig, | $\underline{4}$

Behandlung in zwei Sitzungen mit 60 MAM bei offenem Foramen.

Fall 29. *A. Wi.*, 18jährig, $\underline{1}$ |

Behandlung in zwei Sitzungen mit 55 MAM bei offenem Foramen.

Fall 34. *E. L.*, 19jährig, | $\underline{1}$

Behandlung in drei Sitzungen mit 150 MAM bei offenem Foramen.

Von den 13 Fällen, in welchen die Sterilisation der Alveole mißlang, sind zehn in zwei Sitzungen mit 54 bis höchstens 80 MAM behandelt worden.

Bleichsteiner gibt als Ursache für Mißerfolge in erster Linie zu geringe Dosierung an. Auch betont er die Wichtigkeit der Reinheit der ionenhaltigen Lösung. *Kellner* kommt bei seinen quantitativen Untersuchungen bei der Iontophorese zu folgendem Schluß: Möglichst zahlreiche, möglichst langdauernde Sitzungen. Keine zu langen Intervalle, keine Anwendung von

Medikamenten als Einlage, die zum Jod in chemischem Antagonismus stehen.

Wir sind überzeugt, daß bei größerer Dosierung das Resultat der Granulomsterilisierung noch wesentlich verbessert werden könnte.

Abb. 10.

Besonderes Interesse verdienen noch die Fälle 2, 3 und 5 bis 8. In allen sechs Fällen zeigte die Röntgenkontrolle keine Verkleinerung der Granulome nach fünf Monaten (Abb. 10 und 11).

Die bakteriologische Untersuchung hingegen ergab in allen Fällen sowohl Sterilität des Dentins als auch kein Wachstum bei den mit Alveolen-

Abb. 11.

material beimpften Nährböden. Die Granulome waren also während fünf Monaten steril geblieben und trotzdem nicht resorbiert worden. Dieser Befund ist überraschend, indem man bisher annahm, daß wenn bei einer Gangrän der Wurzelkanal als Infektionsquelle ausgeschaltet und der Periapex sterilisiert werden konnte, das Granulom keinen Sinn mehr hätte und deshalb resorbiert würde. Wir müssen auf Grund der gemachten Feststellung bei den eben beschriebenen Fällen annehmen, daß das Granulationsgewebe

durch die Behandlung mit Iontophorese in seinem histologischen Bau verändert wird, d. h. nicht mehr resorptionsfähig ist.

Die mikroskopische Untersuchung der nach *Gram* gefärbten Präparate zeigte im Dentin Streptokokken und Staphylokokken. Die Präparate des Alveolenmaterials wiesen Streptokokken, Staphylokokken und in einigen Fällen auch Enterokokken und grampositive Stäbchen auf.

Zusammenfassung

1. Bei den von uns untersuchten Fällen (75) erreichten wir durchschnittlich eine Totalapplikation von 90 MAM. *Holzach* behandelte 54 Fälle mit einer durchschnittlichen Dosierung von 65 MAM.

2. Wir sind überzeugt, daß die Gesamtdosierung von MAM noch erhöht werden muß; eventuell unter Zuhilfenahme der Anästhesie.

3. Wie aus Tabelle IV ersichtlich ist, fanden wir bei 39 untersuchten Wurzeln in 36 Fällen das Dentin steril, in 3 Fällen konnten wir Wachstum feststellen. Von dem untersuchten Material aus 39 Alveolen war hingegen nur in 26 Fällen Sterilität vorhanden, während wir in 13 Fällen Wachstum konstatieren konnten. Diese Zusammenstellung ergibt eine 93%ige Dentinsterilität neben einer 67%igen Sterilität der Alveole.

Holzach untersuchte 27 Wurzeln und fand in 24 Fällen das Dentin steril. Von den 14 untersuchten Alveolen waren nur sechs steril, was einer Dentinsterilität von 89% und einer Sterilität der Alveole von 43% entspricht.

4. In den wenigsten Fällen konnten wir nach Abschluß der Behandlung im Verlaufe von drei bis fünf Monaten eine Verkleinerung der Granulome im Röntgenbild feststellen. Daß aber trotzdem Sterilität vorliegen kann, beweisen die bakteriologischen Untersuchungen einiger Granulome, welche fünf Monate nach der Behandlung noch genau gleich groß im Röntgenbild erschienen und doch steril waren. Wir müssen deshalb annehmen, daß das Granulationsgewebe bereits so verändert worden ist, daß es nicht mehr rückgebildet wird. Es muß untersucht werden, ob dies eventuell auf der Einwirkung der Iontophorese beruht.

5. Wir glauben, daß mit der Iontophorese wohl immer der Wurzelkanal und das Dentin sterilisiert werden können, was für uns ja in erster Linie erstrebenswert ist, da somit der Zahn als solcher als Infektionsquelle ausgeschaltet wird. Das Granulom zu sterilisieren, wird uns vielleicht bei noch größerer Dosierung auch in einem höheren Prozentsatz der Fälle gelingen. Aber um das Granulom zum Verschwinden zu bringen, werden wir in vielen Fällen z. B. einen Reizkörper in dasselbe einführen müssen. Als solcher mag nun ein Silberstift, welcher bis weit ins Granulom geschoben wird, dienen. Das hat nur den Nachteil, daß, solange der Silberstift vorhanden ist, keine physiologische Ausheilung möglich ist. Besser eignet sich nach unserem Dafürhalten ein Elfenbeinstift oder auch das Ausfüllen der ganzen Granulationshöhle mit Elfenbeinpulver, welches wir mit irgendeiner reizlosen, resorbierbaren Salbengrundlage einbringen können.

Ich möchte nicht verfehlen, an dieser Stelle Herrn Prof. Dr. *O. Müller* für die Überlassung des Themas sowie die vielen Anregungen und seine wertvolle Hilfe meinen aufrichtigen Dank auszusprechen.

Schrifttum. Bernard: Ionophorèse. — *Bleichsteiner*: Die verschiedenen Verfahren der Elektrosterilisation der Wurzelkanäle. Der praktische Zahnarzt, 4. Jahrg., H. 6. — *Ders.*: Zur Iontophorese. Z. Stomat. 1936, 24. — *Ders.*: Elektrosterilisation bei Pulpitis und Gangränbehandlung. Z. Stomat. 1937, 17. — *Kellner*: Einige quantitative Angaben zur Kataphorese. Z. Stomat. 1937, 14. — *Friedberg*: Bakteriologische Untersuchungen nach Pulpagangrän. Diss., Basel 1931. — *Richter*: Über die Desinfektion des Dentins bei Pulpagangrän unter Anwendung von Asphalin, Rivanol, Jodoformpaste und Jod. Diss., Basel 1928. — *Girard*: Über die Desinfektion des Dentins bei Pulpagangrän und deren Behandlung mit Asphalin. Diss., Basel 1928.

Burgfelderstr. 25.

Druck R. Spies & Co. Wien